

Philipp Appelmann

Operative Alternativen zur Endoprothetik bei Gonarthrose

Zusammenfassung:

Die operative Therapie der Gonarthrose erfolgt stadienabhängig und patientenspezifisch. Bei Versagen der konservativen Gonarthrosetherapie können arthroskopische oder offene gelenkerhaltende Eingriffe indiziert sein.

Die korrekte Therapie präarthrotischer Zustände kann das Auftreten einer Arthrose im besten Fall verhindern. Bei beginnender Gonarthrose kann die fortschreitende Gelenkdestruktion durch geeignete Interventionen oft verlangsamt werden. Auch unikompartimentelle manifeste Arthrosen können beispielsweise durch Achskorrekturen in symptomarme Zustände zurückgeführt werden.

Die fortgeschrittene Arthrose des älteren Patienten bleibt eine Domäne der Endoprothetik. Der endoprothetische Gelenkersatz sollte erst nach konservativer Therapie und Abwägung aller gelenkerhaltenden Alternativen indiziert werden.

Der Beitrag gibt eine Übersicht über die gängigen gelenkerhaltenden operativen Verfahren bei Gonarthrose. Die richtige Indikationsstellung ist maßgeblich für den Therapieerfolg verantwortlich.

Schlüsselwörter:

Knie, Gonarthrose, degenerative Meniskusläsion, Knorpeldefekt, Knorpelersatzverfahren, Umstellungsosteotomie

Zitierweise:

Appelmann P: Operative Alternativen zur Endoprothetik bei Gonarthrose. OUP 2019; 8: 144–150

DOI 10.3238/oup.2019.0144–0150

Einleitung

Arthrose ist ein Resultat des Ungleichgewichts der physikochemischen Eigenschaften und der mechanischen Belastung des Knorpels [1]. Gelenkverschleiß verursacht Schmerz, körperliche Funktionseinschränkung und einen Verlust an Lebensqualität. An degenerativen Erkrankungen des Bewegungsapparats leiden meist ältere Patienten. Das Kniegelenk ist mit über 50 % das am häufigsten von Arthrose betroffene Gelenk [2].

Als nicht beeinflussbare Risikofaktoren für das Auftreten einer Arthrose gelten zunehmendes Alter, weibliches Geschlecht und genetische Veranlagung [3, 4]. Insbesondere bei jüngeren Patienten spielen erworbene Ursachen wie Traumata und Übergewicht oder Fehlbelastung durch Deformitäten eine Rolle [5].

Die Gonarthrose kann uni-, bi- und trikompartimentell vorliegen. Es konnte eine Korrelation zwischen Knorpeldegeneration im medialen und lateralen tibiofemorale Gelenk nachgewiesen werden. Jedoch scheint kein engerer Zusammenhang zwischen tibiofemorale und patellofemorale Arthrose zu bestehen [6–8].

Die endoprothetische Versorgung der fortgeschrittenen Gonarthrose kann Schmerzen reduzieren, die Gelenkfunktion verbessern und die Lebensqualität erhöhen. Dennoch sind ca. 20 % der Patienten nach knieendoprothetischer Versorgung unzufrieden. Patienten unter 55 Jahren haben 3,5 Jahre nach Implantation einer Kniegelenkendoprothese eine 5-fach höhere Revisionsrate als Patienten über 75 Jahre [9].

Insbesondere jüngere Patienten leiden aufgrund hoher beruflicher Belastung oder stetig steigendem Freizeitanspruch schon in den Anfangsstadien der Gonarthrose unter erheblichen Beschwerden. Knorpelverlust, subchondrale Knochenödeme und Meniskusdegenerationen sind häufig anzutreffende Veränderungen.

Eine genaue Analyse der schmerzauslösenden Faktoren ist vor der Durchführung operativer Maßnahmen unerlässlich. Insbesondere im Anfangsstadium der Arthrose und bei unikompartimentellem Gelenkbefall können gelenkerhaltende operative Maßnahmen zu einer Verbesserung der klinischen Symptomatik und idealerweise zu einer verlangsamt Progression der Gonarthrose führen. Nur unter Kenntnis der zur Verfügung stehenden Therapieoptionen

Surgical alternatives to knee arthroplasty for osteoarthritis of the knee

The surgical treatment of knee osteoarthritis is patient-specific and depends on the stage of joint disease. If conservative treatment fails, arthroscopic or open joint preserving operations may be considered.

The correct treatment of pre-arthrotic conditions has the potential to prevent the occurrence of osteoarthritis. In case of incipient knee osteoarthritis, progressive joint destruction can often be slowed down by appropriate surgical interventions. Unicompartmental osteoarthritis of the knee can be treated successfully with a high tibial osteotomy, for example. The advanced osteoarthritis of elderly patients remains a domain of total knee arthroplasty. Endoprosthetic joint replacement should only be indicated after conservative treatment and consideration of all joint-preserving alternatives.

The following article provides an overview of the common joint-preserving surgical procedures in patients with osteoarthritis of the knee. A correct and thorough indication is crucial for the success of the therapy.

Keywords: knee, knee osteoarthritis, degenerative meniscal tear, cartilage defect, cartilage replacement procedure, high tibial osteotomy

Citation: Appelmann P: Surgical alternatives to knee arthroplasty for osteoarthritis of the knee. OUP 2019; 8: 144–150. DOI 10.3238/oup.2019.0144–0150

ist eine individuelle Therapieentscheidung möglich.

Arthroskopische Lavage/ Debridement

In Zeiten der Kernspintomografie ist die Arthroskopie als invasive diagnostische Maßnahme heute nur noch Ausnahmefällen vorbehalten. Wenn Kriterien zur endoprothetischen Versorgung noch nicht vorliegen und die konservative Therapie keine zufriedenstellende Ergebnisse liefert, werden oft arthroskopische Eingriffe indiziert.

Ziel der arthroskopischen Gelenklavage ist die Durchbrechung der Entzündungskaskade durch Reduktion proinflammatorischer Mediatoren (Detritus) [10]. Im Rahmen des Gelenkdebridement werden zusätzlich aufgeraute Knorpeloberflächen geglättet, instabile Meniskusanteile reseziert sowie freie Gelenkkörper entfernt.

Moseley et al. verglichen in einer randomisiert kontrollierten Studie 180 Patienten mit Gonarthrose, die entweder einer arthroskopischen Lavage, einem arthroskopischen Debridement oder einer Placebo-OP zugeführt wurden. Über einen Beobachtungszeitraum von 2 Jahren konnte

weder in der Lavage- noch in der Debridementgruppe eine Schmerz- oder Funktionsverbesserung im Vergleich zur Placebogruppe festgestellt werden [11].

Das Ausspülen von Synovialflüssigkeit kann potenziell auch einen negativen Effekt auf den Knorpelstoffwechsel haben. Die Injektion von Hyaluronsäurepräparaten im Anschluss an einen arthroskopischen Eingriff zeigte in mehreren Studien einen Benefit bezüglich postoperativem Schmerz und Gelenkfunktion [12–14]

Die alleinige arthroskopische Gelenklavage bzw. ein ungezieltes

arthroskopisches Debridement bei symptomatischer Gonarthrose ist somit nicht mehr indiziert.

Meniskusteilresektion

Degenerative Meniskusläsionen sind häufig und nehmen mit steigendem Alter zu. Risikofaktoren für die Entstehung degenerativer Meniskusläsionen sind Alter (> 60 Jahre), Geschlecht (männlich) und beruflich kniende Tätigkeiten [15]. Die Prävalenz von Meniskusläsionen beträgt bei Männern im Alter von 50–59

Jahren 30 % und bei Frauen 19 % [16].

In der Magnetresonanztomografie zeigen sich meist lineare intrameniskale Signale, die Kontakt zur Gelenkfläche haben können und als Folge der mukoiden Meniskusdegeneration anzusehen sind.

Die arthroskopische Meniskusteilresektion ist eine der am häufigsten durchgeführten orthopädischen Operationen. Die Mehrheit der randomisiert kontrollierten Studien konnte jedoch im kurz- und mittelfristigen Verlauf keinen zusätzlichen Nutzen der arthroskopischen Meniskusteilresektion gegenüber konservativer Therapie oder Placebo-Operationen nachweisen [11, 17–21]. Degenerative Meniskusläsionen sollten deshalb primär einer konservativen Therapie zugeführt werden [22]. Oft sind die Beschwerden eher durch die Arthrose als durch den Meniskussschaden bedingt.

Im Falle von mechanischen Blockaden und positiven Meniskuszeichen ist eine Arthroskopie mit Meniskusteilresektion aber durchaus indiziert und kann zu einer Beseitigung der Gelenkblockade und Schmerzreduktion führen.

Da das Arthroserisiko nach einer Meniskusteilresektion aufgrund veränderter Druckverhältnisse im jeweiligen Gelenkkompartiment ansteigt [23], sollten symptomatisch instabile Meniskusläsionen nach dem Motto: „soviel wie nötig, so sparsam wie möglich“ reseziert werden. Je höher der Arthrosegrad im Falle einer Meniskusteilresektion bei schmerzhaft degenerativer Meniskusläsion, desto schlechter ist das zu erwartende Outcome [24, 25].

Ein Algorithmus zur Behandlung von degenerativen Meniskusläsionen wurde im Rahmen eines Konsensus der European Society of Sports Traumatology Knee Surgery and Arthroscopy (ESSKA) erarbeitet [26] (Abb. 1)

Osteophytenabtragung

Im Rahmen des physiologischen Alterungsprozesses mit Zunahme der degenerativen Veränderungen oder nach Trauma können Osteophyten im Bereich der Notch und der anterioren Tibia zu einer Streckhemmung des Kniegelenks führen.

Osteophyten im Bereich der interkondylären Notch können durch mechanischen Stress während der Extension zur VKB-Degeneration und Bandinsuffizienz führen. Eine arthroskopische Notchplastik kann in diesem Fall die Beweglichkeit verbessern und das vordere Kreuzband schützen [27, 28]. Osteophyten sind aber nicht generell isoliert zu betrachten, sondern als Teil des arthrotischen Gelenks zu verstehen.

Puddu et al. berichteten 1994 über gute Ergebnisse nach Notchplastik und Resektion eines tibialen anterioren Osteophyten bei 22 Kniegelenken mit Streckhemmung. In einer weiteren Studie konnte nach arthroskopischer Resektion eines „anvil“ Osteophyten im Bereich der anterioren Tibia im degenerativ veränderten streckdefizitären Kniegelenk keine Funktionsverbesserung festgestellt werden [29].

Die isolierte Retropatellararthrose kann zu ausgeprägten Ausziehungen der lateralen Patellafacette führen. Durch eine laterale partielle Patellafacettektomie kann der mechanische Konflikt mit der lateralen Femurkondyle behoben werden. Es kommt zu einer Druckentlastung im

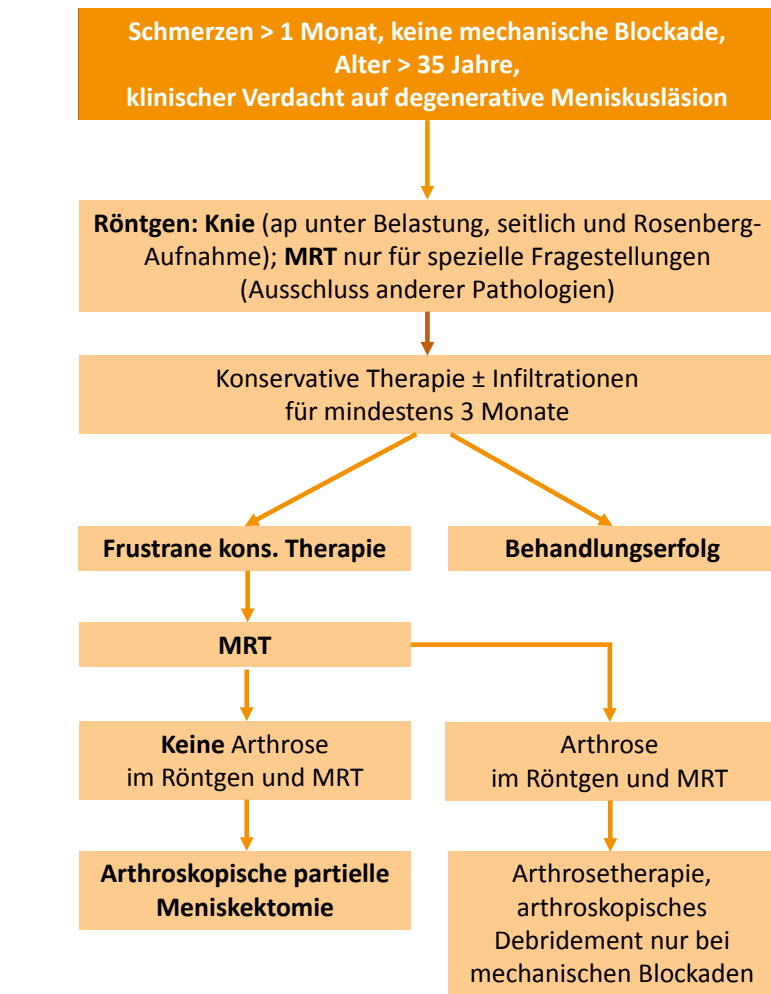


Abbildung 1 Algorithmus zur Behandlung degenerativer Meniskusläsionen [26]

Bereich des lateralen patellofemorale Gelenks. Diese relativ einfache operative Maßnahme geht mit guten Langzeitergebnissen einher [30, 31].

Beim Auftreten von mechanischen Blockaden aufgrund abgebrochener Osteophyten ist eine operative Entfernung indiziert.

Knorpeltherapie

Weitgehend intakte Knorpeloberflächen sind für eine normale Kniegelenkfunktion unabdingbar. Der hyaline Gelenkknorpel ist ein zellarmes Gewebe. Mit 70–80 % hat Wasser den weitaus größten Anteil am Gesamtvolumen. Kollagene (zu 95 % Kollagen Typ II) stellen den Hauptanteil der Trockenmasse dar. Sie sind für Struktur und Festigkeit des Gelenkknorpels verantwortlich. In das Kolla-

gennetz sind Proteoglykane eingebettet, die eine hohe Wasserbindungsfähigkeit besitzen und die für die stoßdämpfenden Eigenschaften des hyalinen Knorpels verantwortlich sind. Im Rahmen der Knorpeldestruktion kommt es zu einer erhöhten Permeabilität und Zerstörung der Knorpelmatrix. Dadurch wird das Elastizitätsmodul herabgesetzt und die Tragfähigkeit des Gelenkknorpels reduziert [32]. Der hyaline Knorpel besitzt nur ein geringes Regenerationspotential. Unbehandelte Knorpelschäden können auf Dauer zur Entwicklung einer Kniegelenkarthrose führen [33]. Noch lokalisierte Knorpelschäden können das Frühstadium einer Kniegelenkarthrose darstellen.

Je nach Ausmaß, Ausprägung und Lokalisation des Knorpeldefektes ste-

ICRS Grad	Status	Defektmorphologie
0	Normal	Keine
1	Fast normal	Oberflächliche Läsionen: Erweichung (A) und/oder oberflächliche Fissuren und Risse (B)
2	Abnormal	Läsionen mit Tiefenausdehnung von < 50 % der Knorpeldicke
3	Ausgeprägt abnormal	Knorpeldefekte mit: Tiefenausdehnung > 50 % der Knorpeldicke (A) – Ausdehnung bis in die kalzifizierte Knorpelschicht (B) – Ausdehnung bis zur subchondralen Lamelle (C) – Blasenbildung (D)
4	Ausgeprägt abnormal	Osteochondrale Läsion mit: – Ausdehnung bis in die subchondrale Lamelle (A) – Tiefe Ausdehnung bis in den trabekulären Knochen (B)

Tabelle 1 Graduierung (osteo-)chondraler Läsionen nach ICRS

Grad	Veränderungen
0	Keine
1	Subchondrale Sklerose
2	Geringe Gelenkspaltverschmälerung, beginnende Osteophyten, Unregelmäßigkeit der Gelenkfläche
3	Gelenkspaltverschmälerung, ausgeprägte Osteophyten, Unregelmäßigkeit der Gelenkfläche
4	Ausgeprägte Gelenkspaltverschmälerung, Deformierung der Gelenkpartner

Tabelle 2 Nativradiologische Einteilung der Arthrose nach Kellgren und Lawrence

hen verschiedene operative Therapieoptionen zur Verfügung, u.a.:

- Abrasionschondroplastik
- Mikrofrakturierung
- autologe matrixinduzierte Chondrogenese (AMIC)
- osteochondrale autologe Transplantation (OAT)
- autologe Chondrozytentransplantation (ACT/MACT)

Fortgeschrittene degenerative Gelenkveränderungen stellen in der Regel eine Kontraindikation für die oben genannten regenerativen Verfahren da. Eine Behandlung des Knorpelschadens ist nur dann erfolgsversprechend, wenn vorhandene Achsfehlstellungen oder Bandinstabilitäten mit adressiert werden. Die Klassifikation der Knorpelschäden erfolgt heutzutage im Allgemeinen

nach der International Cartilage Research Society (ICRS) (Tab. 2).

Abrasionschondroplastik und Mikrofrakturierung zählen zu den knochenmarkstimulierenden Techniken. Im Rahmen der Abrasionschondroplastik werden instabile Knorpelfragmente entfernt und die kalzifizierende Knorpelschicht abgetragen. Bei der Mikrofrakturierung wird der instabile Knorpel bis auf die subchondrale Platte entfernt und ein stabiler Randwall aus gesundem Knorpelgewebe geschaffen. In einem Abstand von 3–4 mm wird die subchondrale Platte mit einer spitzen Ahle durchbrochen. Im Defekt bildet sich ein sogenannter „super clot“, in dem sich multipotente mesenchymale Stammzellen mit Zytokinen und Wachstumsfaktoren zu einem stabilen Faserknorpel diffe-

renzieren können [34]. Faserknorpel enthält hauptsächlich Kollagen Typ I und hat eine geringere biomechanische Widerstandsfähigkeit als hyaliner Knorpel.

Knochenmarkstimulierende Verfahren werden bei Knorpelschäden Grad 3 und 4 nach ICRS und einer Defektgröße bis ca. 2–2,5 cm² angewendet (Abb. 2). Insbesondere bei lokalisierten femoralen Knorpelläsionen können diese Verfahren zu einer Verbesserung der klinischen Symptomatik führen. Tibiale Knorpeldefekte, multiple Defektlokalisationen, zunehmende Defektgröße und vorausgegangene Knorpeloperationen haben einen negativen Einfluss auf das klinische Ergebnis [35]. Die autologe matrixinduzierte Chondrogenese zählt ebenfalls zu den knochenmarkstimulierenden Verfahren. Bei der AMIC werden die Mikrofrakturierung mit der Applikation einer Kollagen-Matrix kombiniert. Die Kollagenmatrix wird in den Defekt geklebt oder eingenäht. Sie schützt den „super clot“ und beeinflusst die Chondrogenese positiv [36]. Dadurch können auch größere Knorpeldefekte Grad 3 und 4 einzeitig versorgt werden.

Bei der osteochondralen autologen Transplantation werden Knorpel-Knochen-Zylinder von einem wenig belasteten Gelenkabschnitt entnommen und in Press-fit-Technik in einen zuvor ausgestanzten vollschichtigen Knorpeldefekt versetzt. Diese Methode wird bei Defektgrößen bis zu 3–4 cm² angewandt und eignet sich insbesondere bei Mitbeteiligung des subchondralen Knochens. Bei größeren Defekten ist mit einer höheren „Donor-site-morbidity“ zu rechnen. Patienten mit fokalen Knorpelschäden können von dieser Operation profitieren, da das Fortschreiten der frühen Arthrose und damit verbundene Schmerzen und Funktionseinschränkungen verhindert werden können [37].

Autologe und matrixassoziierte autologe Chondrozytentransplantationen (ACT/MACT) sind 2-zeitige Operationsverfahren. Im Rahmen einer diagnostischen Arthroskopie werden meist 2 kleine Knorpel-Knochen-Zylinder aus einem nicht tragenden Gelenkanteil entnommen. Im Labor

werden Chondrozyten isoliert und in vitro vermehrt. Bei der MACT werden diese Chondrozyten auf eine Kollagenmatrix aufgebracht, die in einem Zweiteingriff ca. 4 Wochen nach der Entnahme-OP über eine Miniarthrotomie in den Defekt reimplantiert werden. Bei der ACT ohne Kollagenmatrix kann die Knorpelzellsuspension nach Defektpräparation auch arthroskopisch appliziert werden. Knorpelschäden bis zu einer Einzeldefektgröße von 10 cm² können durch diese Methode behandelt werden. Die orientierende Altersgrenze des Verfahrens liegt beim ca. 55. Lebensjahr. Altersunabhängig dürfen im betroffenen Gelenk jedoch keine degenerativen Veränderungen > Grad 2 in der radiologischen Einteilung nach Kellgren und Lawrence bestehen [38] (Tab. 2). Höhergradige degenerative Gelenkveränderungen stellen eine Kontraindikation für dieses Verfahren dar.

Umstellungsosteotomien

Kniegelenknahe Osteotomien sind ein etabliertes Verfahren zur Behandlung von unikompartimentellen Gonarthrosen. Varusgonarthrosen können durch valgisierende; Valgusgonarthrosen durch varisierende Umstellungsosteotomien therapiert werden. Ziel der Operation ist der Gelenkerhalt durch Entlastung des geschädigten Kniegelenkkompartiments. Die Umstellungsosteotomien eignen sich insbesondere für junge aktive Patienten, für die eine endoprothetische Versorgung mittels Schlittenprothese aufgrund von Lockerungs- und Abriebproblematik eher ungeeignet ist. Grundvoraussetzung für einen Therapieerfolg ist die richtige Indikationsstellung. Durch entlastende Orthesen kann im Rahmen eines sogenannten „Brace-Test“ der Therapieerfolg der Umstellungsosteotomie abgeschätzt werden.

Die präoperative Diagnostik umfasst neben der klinischen Untersuchung ein konventionelles Röntgen des Kniegelenks in 2 Ebenen, eine Ganzbeinstandaufnahme sowie ein MRT. Anhand der Ganzbeinstandaufnahme wird eine Analyse der mechanischen Tragachse durchgeführt. Außerdem werden der laterale distale Femurwinkel (LDFW) und

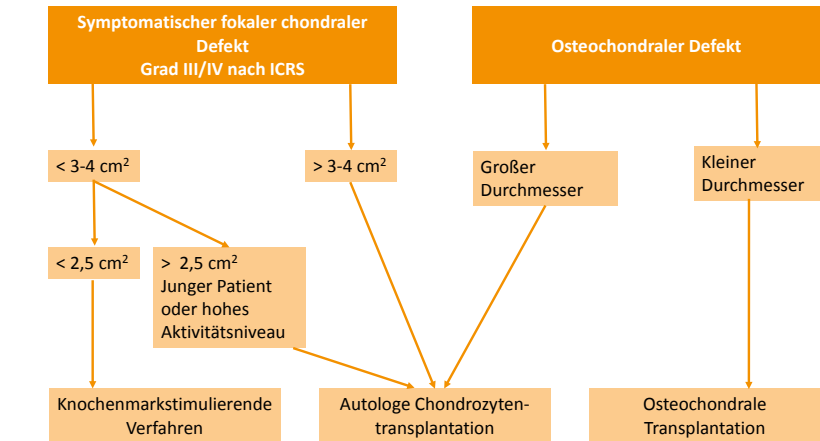


Abbildung 2 Algorithmus zur Therapie symptomatischer fokaler osteochondraler Defekte, nach [38]

der mediale proximale Tibiawinkel (MPTW) beurteilt (Normwert $87^\circ \pm 3^\circ$). So kann zwischen femoralen und tibialen Fehlstellungen differenziert werden. Die Korrektur erfolgt am Ort der Fehlstellung, bei Varusgonarthrose in der Regel tibial, bei Valgusgonarthrose in der Regel femoral. Kombinierte Fehlstellungen mit tibialer und femoraler Ursache sollten an beiden Lokalisationen durch eine Doppelosteotomie korrigiert werden [39]. Auch Fehlstellungen in der sagittalen Ebene (Tibiaslope) müssen in der präoperativen Planung berücksichtigt werden.

Die ursprünglich von Fujisawa propagierte Korrektur der mechanischen Tragachse durch den 62 % Punkt des von medial gemessenen Tibiakopfdurchmessers ist heute nicht mehr uneingeschränkt gültig. Vielmehr richtet sich das Ausmaß der Korrektur individuell nach dem Maß der arthrotischen Veränderungen im medialen Kompartiment. Mit zunehmender Arthrose verschiebt sich der Zielbereich von der Neutralposition nach lateral [40].

Das Alter der Patienten scheint keinen signifikanten Einfluss auf das postoperative Outcome nach HTO zu haben [41, 42]. Positive Prognosefaktoren für das Langzeitergebnis nach HTO sind: Tibial-bone-varus-Winkel $> 3-5^\circ$, Kniegelenkbeweglichkeit $> 100^\circ$, männliches Geschlecht und BMI < 30 [43].

Im Falle der Varusgonarthrose konnte gezeigt werden, dass die öff-

nende valgisierende hohe Tibiakopfosteotomie (HTO) bei richtiger Indikationsstellung zu einer Schmerzreduktion und Funktionsverbesserung des betroffenen Kniegelenks führt [44] (Abb. 3). Harris et al. schlossen in einem Review 69 Studien mit 4557 Kniegelenken ein. Die Überlebensrate der HTO (Endpunkt: Konversion zur Teil- oder Vollprothese) betrug nach 10 Jahren etwa 85 % und nach 20 Jahren etwa 72 % [45]. Eine Rückkehr zum vorher durchgeführten Freizeitsport ist für viele Patienten möglich [46].

Bandinstabilitäten

Bandinstabilitäten können zu Meniskus- und Knorpelläsionen führen und somit maßgeblich zur Arthroseentstehung beitragen. Klinisch relevant ist insbesondere die Verletzung des vorderen Kreuzbands. Sowohl die konservative Therapie als auch die Kreuzbandrekonstruktion führt im Laufe der Zeit zur Entwicklung arthrotischer Veränderungen im betroffenen Kniegelenk. Diese müssen nicht immer klinisch symptomatisch sein. Die zunehmenden Scherkräfte bei VKB-Insuffizienz betreffen insbesondere das mediale Gelenkkompartiment [47, 48].

Im Falle einer klinisch relevanten Varusgonarthrose mit VKB-Insuffizienz ohne subjektives Instabilitätsgefühl kann eine isolierte HTO zu einem Therapieerfolg führen [49]. Falls neben dem Gelenkverschleiß zusätzlich ein Instabilitätsgefühl besteht,

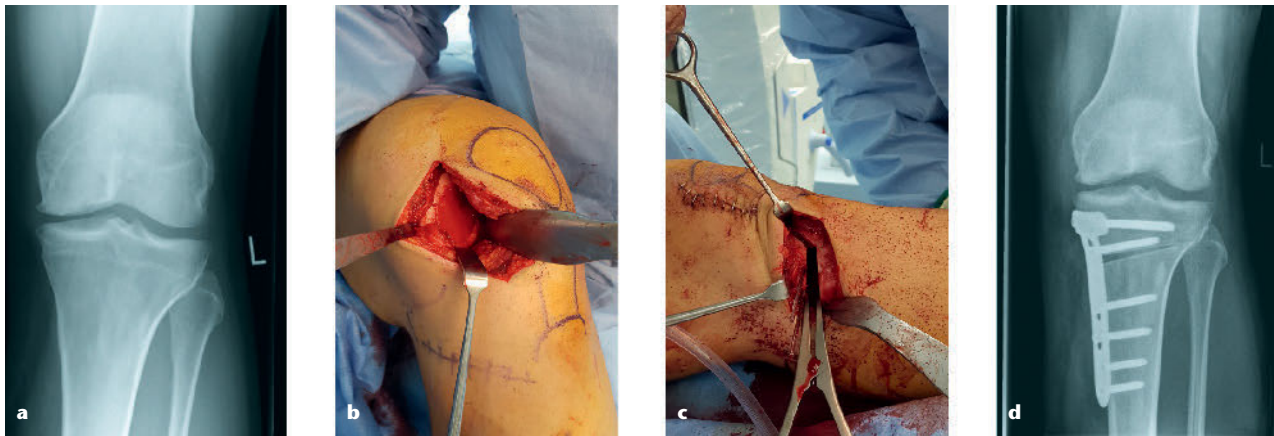


Abbildung 3a-d Osteochondraler Defekt medialer Femurkondylus. **a)** Röntgenbild Knie ap präoperativ, **b)** intraoperativer situs nach Spongiosaplastik und MACT, **c)** intraoperativer situs HTO, **d)** Röntgenbild Knie ap postoperativ

sollte die HTO mit einer VKB-Rekonstruktion kombiniert werden [50].

Bei der Varusgonarthrose mit chronischer HKB-Insuffizienz und posterolateraler Instabilität kann die medial öffnende HTO mit tibialer Slopeerhöhung zu einer Schmerzreduktion und Stabilitätsverbesserung führen [51]. Bei verbleibender subjektiver Instabilität sollte eine 2-zeitige Bandrekonstruktion erfolgen.

Literatur

- Stöve J: Konservative Therapie der Arthrose. Orthopade. 2005; 34: 613–22
- Fuchs J, Rabenberg M, Scheidt-Nave C: Prävalenz ausgewählter muskuloskelettaler Erkrankungen: Ergebnisse der Studie zur Gesundheit Erwachsener in Deutschland (DEGS1). Bundesgesundheitsblatt – Gesundheitsforsch – Gesundheitsschutz. 2013; 56: 678–86
- Blagojevic M, Jinks C, Jeffery A, Jordan KP: Risk factors for onset of osteoarthritis of the knee in older adults: a systematic review and meta-analysis. Osteoarthr Cartil. 2010; 18: 24–33
- Felson T, Lawrence R, Dieppe P, Hirsch R, Helmick C, Jordan J: NIH Conference Osteoarthritis: New Insights AND I TS. Ann Intern Med 2000; 133: 637–9
- Muthuri SG, Hui M, Doherty M, Zhang W: What if we prevent obesity? Risk reduction in knee osteoarthritis estimated through a meta-analysis of observational studies. Arthritis Care Res. 2011; 63: 982–90
- Cicutini F, Wluka A, Wang Y, Stuckey S: The determinants of change in patella cartilage volume in osteoarthritic knees. J Rheumatol. 2002; 29: 2615–9
- Wijayarathne SP, Teichtahl AJ, Wluka AE et al.: The determinants of change in patella cartilage volume – A cohort study of healthy middle-aged women. Rheumatology. 2008; 47: 1426–9
- Hinman RS, Crossley KM: Patellofemoral joint osteoarthritis: An important subgroup of knee osteoarthritis. Rheumatology. 2007; 46: 1057–62
- Carr AJ, Robertsson O, Graves S et al.: Knee replacement. Lancet 2012; 379: 1331–40
- Anders S, Schaumburger J, Grifka J: Intraartikuläre operative Maßnahmen bei Arthrose. Orthopade. 2001; 30: 866–80
- Moseley JB, O’Malley K, Petersen NJ et al.: A Controlled Trial of Arthroscopic Surgery for Osteoarthritis of the Knee. N Engl J 2002; 347: 81–8
- Hempfling H: Intra-articular hyaluronic acid after knee arthroscopy: A two-year study. Knee Surgery, Sport Traumatol Arthrosc. 2007; 15: 537–46
- Huskin JP, Vandekerckhove B, Delincé P et al.: Multicentre, prospective, open study to evaluate the safety and efficacy of hylan G-F 20 in knee osteoarthritis subjects presenting with pain following arthroscopic meniscectomy. Knee Surgery, Sport Traumatol Arthrosc. 2008; 16: 747–52
- Shen D, Chen M, Chen K, Wang T, Lu L, Yang X: Efficacy of hyaluronic acid after knee arthroscopy: A systematic review and meta-analysis. J Rehabil Med. 2018; 50: 860–5
- Snoeker BAM, Bakker EWP, Kegel CAT, Lucas C: Risk Factors for Meniscal Tears: A Systematic Review Including Meta-analysis. J Orthop Sport Phys Ther 2013; 43: 352–67
- Englund M, Guermazi A, Gale D et al.: Incidental Meniscal Findings on Knee MRI in Middle-Aged and Elderly Persons. N Engl J Med 2008; 359: 1108–15
- Herrlin SV, Wange PO, Lapidus G, Hällander M, Werner S, Weidenhielm L: Is arthroscopic surgery beneficial in treating non-traumatic, degenerative medial meniscal tears? A five year follow-up. Knee Surgery, Sport Traumatol Arthrosc. 2013; 21: 358–64
- Katz JN, Brophy RH, Chaisson CE et al.: Surgery versus Physical Therapy for a Meniscal Tear and Osteoarthritis. N Engl J Med 2013; 368: 1675–84
- Kirkley A, Birmingham TB, Litchfield RB et al.: New England Journal. N Engl J Med. 2008; 359: 1097–107
- Sihvonen R, Paavola M, Malmivaara A et al.: Arthroscopic Partial Meniscectomy versus Sham Surgery for a Degenerative Meniscal Tear. N Engl J Med 2013; 369: 2515–24
- Yim JH, Seon JK, Song EK et al. A comparative study of meniscectomy and nonoperative treatment for degenerative horizontal tears of the medial meniscus. Am J Sports Med. 2013; 41: 1565–70
- Kise NJ, Risberg MA, Stensrud S, Ranstam J, Engebretsen L, Roos EM: Exercise therapy versus arthroscopic partial meniscectomy for degenerative meniscal tear in middle aged patients: Randomised controlled trial with two year follow-up. Br J Sports Med. 2016; 50: 1473–80

23. Thorlund JB, Holsgaard-Larsen A, Creaby MW et al.: Changes in knee joint load indices from before to 12 months after arthroscopic partial meniscectomy: A prospective cohort study. *Osteoarthr Cartil* 2016; 24: 1153–9
24. Rodriguez-Merchan CE, Garcia-Ramos JA, Padilla-Eguiluz NG, Gomez-Barrena E: Arthroscopic Partial Meniscectomy for Painful. 2018; 203: 203–11
25. El Ghazaly SA, Rahman AAA, Yusry AH, Fathalla MM: Arthroscopic partial meniscectomy is superior to physical rehabilitation in the management of symptomatic unstable meniscal tears. *Int Orthop*. 2015; 39: 769–75
26. Beaufilet P, Becker R, Kopf S, Englund M, Verdonk R, Ollivier M, et al. Surgical management of degenerative meniscus lesions: The 2016 ESSKA meniscus consensus. *Knee Surg Sports Traumatol Arthrosc*. 2017; 5: 335–46
27. León HO, Rodríguez Blanco CE, Guthrie TB, Nordelo Martínez OJ: Intercondylar notch stenosis in degenerative arthritis of the knee. *Arthrosc – J Arthrosc Relat Surg*. 2005; 21: 294–302
28. Ferrari MB, Mannava S, DePhillipo N, Sanchez G, LaPrade RF: Notchplasty for the Arthroscopic Treatment of Limited Knee Extension. *Arthrosc Tech* 2017; 6: e517–24
29. Lakdawala A, Ireland J: The “Anvil” Osteophyte – A primary cause of fixed flexion of the knee? *Knee*. 2005; 12: 191–3
30. López-Franco M, Murciano-Antón MA, Fernández-Aceñero MJ, De Lucas-Villarrubia JC, López-Martín N, Gómez-Barrena E: Evaluation of a minimally aggressive method of patellofemoral osteoarthritis treatment at 10 years minimum follow-up. *Knee* 2013; 20: 476–81
31. Wetzels T, Bellemans J: Patellofemoral osteoarthritis treated by partial lateral facetectomy: Results at long-term follow up. *Knee* 2012; 19: 411–5
32. Bhosale AM, Richardson JB: Articular cartilage: Structure, injuries and review of management. *Br Med Bull*. 2008; 87: 77–95
33. Schinhan M, Gruber M, Vavken P et al.: Critical-size defect induces unicompartamental osteoarthritis in a stable ovine knee. *J Orthop Res*. 2012; 30: 214–20
34. Steadman JR, Rodkey WG, Singleton SB, Briggs KK: Microfracture technique for full-thickness chondral defects: Technique and clinical results. *Oper Tech Orthop*. 1997; 7: 300–4
35. Weber AE, Locker PH, Mayer EN et al.: Clinical Outcomes After Microfracture of the Knee: Midterm Follow-up. *Orthop J Sport Med*. 2018; 6: 1–7
36. Gille J, Meisner U, Ehlers EM, Müller A, Russlies M, Behrens P. Migration pattern, morphology and viability of cells suspended in or sealed with fibrin glue: A histomorphologic study. *Tissue Cell*. 2005; 37: 339–48
37. Jungmann PM, Gersing AS, Baumann F, Holwein C, Braun S, Neumann J et al.: Cartilage repair surgery prevents progression of knee degeneration. *Knee Surg Sports Traumatol Arthrosc* 2018; www.link.springer.com/10.1007/s00167-018-5321-8
<http://www.ncbi.nlm.nih.gov/pubmed/30542744>
38. Niemeyer P, Albrecht D, Andereya S et al.: Autologous chondrocyte implantation (ACI) for cartilage defects of the knee: A guideline by the working group “Clinical Tissue Regeneration” of the German Society of Orthopaedics and Trauma (DGOU). *Knee* 2016; 23: 426–35
39. Paley D, Pfeil J: Prinzipien der kniegeleknahen Deformitätenkorrektur. *Orthopade* 2000; 29: 18–38
40. Feucht MJ, Minzlaff P, Saier T et al.: Degree of axis correction in valgus high tibial osteotomy: proposal of an individualised approach. *Int Orthop*. 2014; 38: 2273–80
41. Kohn L, Sauerschnig M, Iskansar S et al.: Age does not influence the clinical outcome after high tibial osteotomy. *Knee Surgery, Sport Traumatol Arthrosc*. 2013; 21: 146–51
42. Goshima K, Sawaguchi T, Sakagoshi D, Shigemoto K, Hatsuchi Y, Akahane M: Age does not affect the clinical and radiological outcomes after open-wedge high tibial osteotomy. *Knee Surgery, Sport Traumatol Arthrosc*. 2017; 25: 918–23
43. Hinterwimmer S: Positive und negative Prädiktoren für das Langzeitergebnis nach kniegeleknaher Osteotomie. *Orthopade*. 2017; 46: 563–8
44. Brouwer R, Huizinga M, Duivenvoorden T et al.: Osteotomy for treating knee osteoarthritis. *Cochrane Database Syst Rev* 2014; www.doi.wiley.com/10.1002/14651858.CD004019.pub2
45. Harris JD, McNeilan R, Siston RA, Flannigan DC: Survival and clinical outcome of isolated high tibial osteotomy and combined biological knee reconstruction. *Knee* 2013; 20: 154–61
46. Salzmänn GM, Ahrens P, Naal FD et al.: Sporting activity after high tibial osteotomy for the treatment of medial compartment knee osteoarthritis. *Am J Sports Med*. 2009; 37: 312–8
47. Louboutin H, Debarge R, Richou J et al.: Osteoarthritis in patients with anterior cruciate ligament rupture: A review of risk factors. *Knee* 2009; 16: 239–44
48. Gföller P, Abermann E, Runer A et al.: Non-operative treatment of ACL injury is associated with opposing subjective and objective outcomes over 20 years of follow-up. *Knee Surgery, Sport Traumatol Arthrosc* 2018; www.link.springer.com/10.1007/s00167-018-5296-5
49. Mehl J, Paul J, Feucht MJ et al.: ACL deficiency and varus osteoarthritis: high tibial osteotomy alone or combined with ACL reconstruction? *Arch Orthop Trauma Surg*. 2017; 137: 233–40
50. Li Y, Zhang H, Zhang J, Li X, Song G, Feng H: Clinical outcome of simultaneous high tibial osteotomy and anterior cruciate ligament reconstruction for medial compartment osteoarthritis in young patients with anterior cruciate ligament-deficient knees: A systematic review. *Arthrosc – J Arthrosc Relat Surg*. 2015; 31: 507–19
51. Naudie DDR, Amendola A, Fowler PJ: Opening Wedge High Tibial Osteotomy for Symptomatic Hyperextension-Varus Thrust. *Am J Sports Med*. 2004; 32: 60–70



Korrespondenzadresse
Dr. med. Philipp Appelmann
Zentrum für Orthopädie und
Unfallchirurgie
Universitätsmedizin Mainz
Langenbeckstraße 1
55131 Mainz

Philipp.Appelmann@unimedizin-mainz.de